



ВИДЕЭНДОСКОПИЧЕСКАЯ АБЛЯЦИЯ БОЛЬШОЙ ПОДКОЖНОЙ ПОСЛЕОПЕРАЦИОННОЙ СЕРОМЫ ПЕРЕДНЕЙ БРЮШНОЙ СТЕНКИ

Ю.Б. Бусырев¹, Н.В. Карпов¹, Е.О. Уварова¹, Г.С. Гадлевский²

¹ООО «Новая мировая хирургия», ул. Дзержинского, д. 16, г. Жуковский, 140181, Россия

²Первый московский государственный медицинский университет имени И.М. Сеченова (Сеченовский Университет), ул. Трубецкая, д. 8/2, г. Москва, 119991, Россия

Резюме. В настоящее время в хирургической практике нет однозначного консенсуса по лечению послеоперационных сером, в том числе передней брюшной стенки после абдоминопластики. «Золотым стандартом» остаётся послеоперационное наблюдение пациентов с выполнением ультразвукового исследования области операции и пункционное лечение сером. Однако такая тактика возможна лишь в раннем послеоперационном периоде. При безуспешности пункционного лечения эффективной считается тактика по иссечению мезотелиальной выстилки серомы. Такие операции традиционно проводятся открытым способом. Представленный клинический случай демонстрирует успешное применение эндоскопической техники абляции выстилки большой хронической серомы, явившейся осложнением абдоминопластики. Пункционное и дренажное лечение в раннем послеоперационном периоде не дало результата, в связи с чем было принято решение об оперативном вмешательстве с использованием миниинвазивных технологий. Показан клинический пример успешного применения эндоскопической техники лечения большой (максимальный диаметр 22 см) хронической послеоперационной серомы передней брюшной стенки. Данная методика может быть использована в клинической практике как безопасный способ терапии подобных послеоперационных осложнений.

Ключевые слова / Keywords [MeSH]: послеоперационная серома / postoperative seroma [D049291 (Seroma)]; хроническая серома / chronic seroma [D049291 (Seroma)]; эндоскопическая операция / endoscopic surgery [D004724 (Endoscopy)]; абдоминопластика / abdominoplasty [D061645]; послеоперационные осложнения / postoperative complications [D011183]; аргонплазменная коагуляция / argon plasma coagulation [D057908 (Argon Plasma Coagulation)]; передняя брюшная стенка / anterior abdominal wall [D034861 (Abdominal Wall)]; миниинвазивная хирургия / minimally invasive surgery [D019060 (Minimally Invasive Surgical Procedures)]; абляция / ablation [D055011 (Ablation Techniques)]; клинический случай / case report [D016022 (Case Reports as Topic)].

Конфликт интересов. Авторы заявляют об отсутствии конфликта интересов.

Финансирование. Исследование проводилось без спонсорской поддержки.

Соответствие нормам этики. Авторы подтверждают, что соблюдены права людей, принимавших участие в исследовании, включая получение информированного согласия в тех случаях, когда оно необходимо.

Для цитирования: Бусырев Ю.Б., Карпов Н.В., Уварова Е.О., Гадлевски Г.С. Видеэндоскопическая абляция большой подкожной послеоперационной серомы передней брюшной стенки. *Вестник медицинского института «РЕАВИЗ»: Реабилитация, Врач и Здоровье.* 2025;15(6):194-199. <https://doi.org/10.20340/vmi-rvz.2025.6.CASE.3>

VIDEOENDOSCOPIC ABLATION OF A LARGE SUBCUTANEOUS POSTOPERATIVE ANTERIOR ABDOMINAL WALL SEROMA

Yuriy B. Busyrev¹, Nikolay V. Karpov¹, Elena O. Uvarova¹, Gleb S. Gadlevskiy²

¹New World Surgery LLC., Dzerzhinsky St., 16, Zhukovsky, 140181, Russia

²Sechenov First Moscow State Medical University (Sechenov University), Trubetskaya st., 8/2, Moscow, 119991, Russia

Abstract. Currently, there is no clear consensus in surgical practice on the treatment of postoperative seromas, including the anterior abdominal wall after abdominoplasty. The gold standard remains the postoperative observation of patients with ultrasound examination of the surgical area and puncture treatment with serom. However, such tactics are possible only in the early postoperative period. If puncture treatment is unsuccessful, the tactics of excision of the mesothelial lining of the seroma more effective. Such operations are performed through a large incision in the skin. The clinical case demonstrates the successful application of the endoscopic technique of ablation of the lining of a large chronic seroma, which was a complication of abdominoplasty. Puncture and drainage treatment in the early postoperative period did not yield results. A decision has been made on endoscopic treatment using minimally invasive technologies. A clinical example of the successful use of endoscopic techniques for the treatment of large (maximum diameter 22 cm) chronic postoperative anterior abdominal wall seroma is shown. This technique can be used in clinical practice as a safe way to treat such postoperative complications.

Competing interests. The authors declare no competing interests.

Funding. This research received no external funding.

Compliance with ethical principles. The authors confirm that the rules of treatment of animals when they are used in the study.

Cite as: Busyrev Yu.B., Karpov N.V., Uvarova E.O., Gadlevski G.S. Videoendoscopic ablation of a large subcutaneous postoperative anterior abdominal wall seroma. *Bulletin of the Medical Institute "REAVIZ": Rehabilitation, Doctor and Health.* 2025;15(6):194-199. <https://doi.org/10.20340/vmi-rvz.2025.6.CASE.3>



ВВЕДЕНИЕ

Серома (лимфорейя) – скопление тканевой жидкости в подкожной клетчатке ушитой раны, образующееся при разрыве мелких кровеносных сосудов, когда происходит просачивание плазмы крови и развивается вызванное повреждёнными клетками воспаление [1]. Наличие жидкостных скоплений, в том числе сером, является фактором риска развития инфекционных осложнений области операции, увеличения длительности пребывания пациента в стационаре и продолжительности времени реабилитации [2, 3]. Для диагностики серомы достаточно применения ультразвукового исследования (УЗИ) области вмешательства во время послеоперационного осмотра пациента [2]. Однако чётких критериев для выбора метода лечения на данный момент не разработано. Некоторые авторы настаивают на пункционном лечении под ультразвуковым контролем [4], другие предлагают вводить в полость серомы глюкокортикостероиды [5]. Такие методы показывают неплохие результаты только при лечении ранних сером. Как показывает практика, формирование капсулы с мезотелиальной выстилкой не позволяет избавиться от серомы даже при наличии длительно стоящего активного дренажа, что само по себе несёт риски инфицирования мягких тканей. В таких случаях показана активная хирургическая тактика, включающая широкий оперативный доступ с целью иссечения стенок полости серомы [6, 7].

Серома является наиболее распространённым осложнением абдоминопластики [8, 9]. Ввиду сложности механизмов образования послеоперационных сером, высокой вероятности рецидивирующего течения и важности косметического компонента оперативного доступа нами предложен способ эндоскопического лечения большой серомы.

КЛИНИЧЕСКИЙ СЛУЧАЙ

В январе 2025 года пациентка К., 42 лет, обратилась в отделение пластической хирургии клиники «Новая мировая хирургия» с жалобами на нарушение конфигурации живота после двух беременностей и двух родов. Основными жалобами пациентки были избытки мягких тканей передней брюшной стенки (ПБС), так называемый «беременный живот», наличие грыжевого выпячивания в области пупочного кольца.

Status Localis: у пациентки имеется морбидное ожирение 1 ст. Пациентка гиперстенического телосложения, развита правильно, рост 168 кг, вес 88 кг, индекс массы тела (ИМТ) 31. Обхват талии составляет 100 см. При внешнем осмотре отмечены массивные жировые отложения в области ПБС, боковых поверхностях туловища. Живот имеет значительное резидуальное округление в мезогастральной области, имеется кожно-жировой фартук, деформирую-

щий фигуру. Толщина подкожно-жировой клетчатки (ПЖК) – 2,5 см. В области пупочного кольца имеется грыжевое выпячивание в диаметре около 3,0 см, грыжевые ворота – до 1 см, симптом кашлевого толчка положительный. Диастаз прямых мышц живота 2 ст., расхождение прямых мышц живота – до 6 см в мезогастральной области.

Пациентке был выставлен клинический диагноз:

Основное заболевание: Птоз и деформация мягких тканей передней брюшной стеки 3 ст. Гиперлипотрофия подкожно-жировой складки передней брюшной

Сопутствующие заболевания: Морбидное ожирение 1 ст. Вправимая неущемленная пупочная грыжа. Диастаз прямых мышц живота 2 ст.

Показаниями к операции послужили: жалобы эстетического характера, наличие пупочной грыжи, наличие диастаза прямых мышц живота (рис. 1).

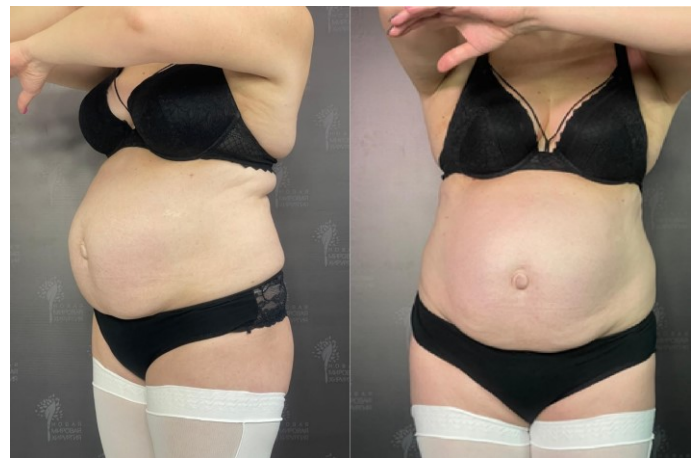

Рисунок 1. Вид ПБС пациентки до абдоминопластики (сбоку и прямо)
Figure 1. Anterior abdominal wall before abdominoplasty (sideways and straight)

Пациентке проводилась стандартная предоперационная подготовка: общий анализ крови (ОАК), общий анализ мочи (ОАМ), коагулограмма, биохимический анализ (БХ) крови, группа крови и резус фактор, серологическое исследование крови на носимые инфекции, УЗИ брюшной полости, УЗИ вен нижних конечностей, профилактика тромбозмобилических осложнений (Фраксипарин 0,3 п/к предоперационно), профилактика инфекционных осложнений (Амоксиклав 1000+200 в/в за 30 минут до операции), компрессионный трикотаж (эластические чулки компрессия 2 ст.) на нижние конечности.

01.2025 выполнено сочетанное оперативное вмешательство: «Липосакция. Абдоминопластика с ушиванием диастаза прямых мышц живота. Герниопластика пупочной грыжи местными тканями».

Предоперационная разметка проводилась в положении стоя и затем в положении лёжа. Проводи-

лась фото и видеодокументирование проблемных зон с согласия пациентки. В положении стоя отмечали срединную линию от мечевидного отростка до лобка. Размечали нижнюю поперечную линию, отступая на 7,0 см от вульвы. Верхняя поперечная линия идёт тотчас над пупком от латерального края правой поперечной мышцы до латерального края левой поперечной мышцы. Длина верхней линии, идущей перпендикулярно срединной линии, примерно равна нижней, надлобковой линии. После нанесения разметки выполняли захватывание кожно-жирового избытка, в положении сидя и лёжа, в подтверждении того, что края раны закроются без избыточного натяжения. В нанесении разметки всегда используется линейка для соблюдения симметрии правой и левой стороны. Далее проводили плавные линии от центральных линий внизу по направлению к подвздошным осям, отступая от паховых складок не менее 3 см. Также сверху проводили фигурные линии, идущие вниз от центральной разметки.

Техника операции

Под эндотрахеальным наркозом в положении лёжа на животе производится трёхкратная обработка операционного поля раствором Бетадин. Производится инфильтрация ПЖК боковых отделов живота Физиологическим раствором 0,9% с Адреналином (1 мг на 1000 мл). Мы не используем Лидокаин при проведении липосакции. Далее проводится аспирация жира вакуумным отсосом. Затем, в положении лёжа на спине после повторной трёхкратной обработки, проводится инфильтрация кожных разрезов физиологическим раствором с адреналином.

Производится разрез округлой формы, окаймляющий пупочное кольцо. Далее пупочное кольцо и стебель выделяются при помощи ножниц Метценбаума до фасции. Выполняется разрез кожи в надлобковой области послойно до мышечной фасции. Затем проводится разрез от ранее выделенного пупочного кольца до нижней линии вертикально. Мобилизация кожно-жирового лоскута продолжается по направлению к рёберным краям и далее идет только в направлении мечевидного отростка. Далее выполняется ушивание белой линии живота по краям прямых мышц живота двурядным швом нитью PDS 0, второй нитью Nurolon 0. Производится иссечение лоскутов: сначала удаляется правый лоскут, производится взвешивание лоскута, аналогичное действие выполняется слева. Верхние края кожи сводятся с нижними, накладываются адаптационные швы. Отступая не менее 10-11 см от нижнего разреза на коже строго на срединной линии выполняется кожный разрез полулунной формы, соответствующий диаметру пупка. Между кожно-жировым лоскутом и апоневрозом накладываются тракцион-

ные швы нитью Vicryl 2/0. Через отдельные проколы кожи устанавливаются два активных дренажа по Редону в область операции. Края верхнего и нижнего лоскута сближаются, рана послойно ушивается. Непрерывный кожный шов нитью Monocryl 3/0. Пупок также фиксируется непрерывным косметическим швом нитью Monocryl 4/0.

Послеоперационные раны укрываются марлевыми повязками с Бетадином (при условии отсутствия аллергии на йод), надевается послеоперационное компрессионное белье.

При динамическом наблюдении данных за значимые жидкостные скопления в области операции не получено, дренажи из ПЖК удалены на 3-и сутки. Пациентка выписана в удовлетворительном состоянии на 3-и сутки, контрольный осмотр через 7 суток и 2 недели после операции (рис. 2).

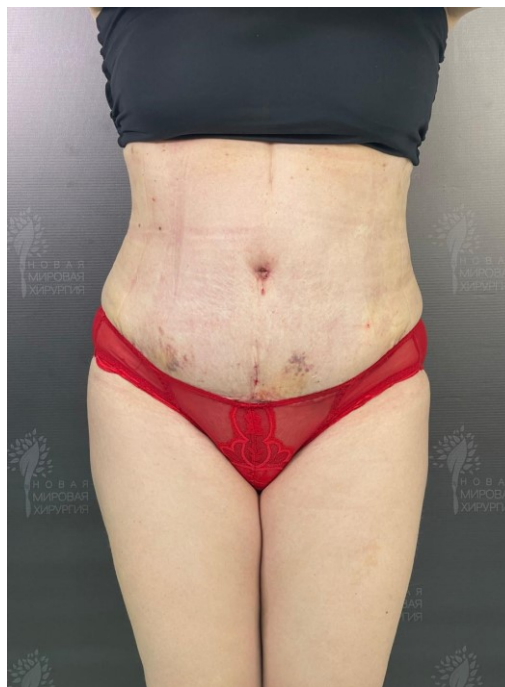

Рисунок 2. Вид ПБС пациентки через 2 недели после операции (прямо)

Figure 2. Anterior abdominal wall after 2 weeks (straight)

Через 17 дней после операции пациентка обратилась в амбулаторном порядке в связи с жалобами на распирающие боли в области шва. При УЗИ выявлено значимое жидкостное скопление (толщина гиподенсного слоя – до 4 см, длина – до 35 см) под кожным лоскутом. В асептических условиях выполнена пункция 500 мл серозной жидкости под контролем УЗИ. В динамике подобные пункции выполнялись каждые 3-4 дня на протяжении месяца без значимого эффекта. Введение 2 мл препарата Дипроспан двукратно с интервалом 7 суток без эффекта. Через месяц после абдоминопластики под местной анесте-

зией установлен дренаж в полость серомы. Ежедневный дебит составлял первую неделю 70 мл, вторую – до 25 мл в сутки. Дренаж удалён через 2 недели после прекращения отхождения жидкости. При контрольном осмотре через 7 суток после удаления дренажа на УЗИ вновь выявлена жидкость, удалена пункционно. Было принято решение об оперативном лечении, с учётом пожеланий пациентки предпринята попытка вмешательства с использованием эндоскопического оборудования.

В марте 2025 года пациентке был выставлен клинический диагноз:

Основное заболевание (МКБ-10: T88): Хроническая рецидивирующая серома подкожной клетчатки передней брюшной стенки.

Сопутствующие заболевания (E66.0): Морбидное ожирение 1 ст.

19.03.2025 выполнено оперативное вмешательство: Видеоэндоскопическая санация, аргоноплазменная абляция полости серомы. Дренирование полости серомы.

Особенности операции: два доступа для 5 мм троакаров в проекции послеоперационного рубца

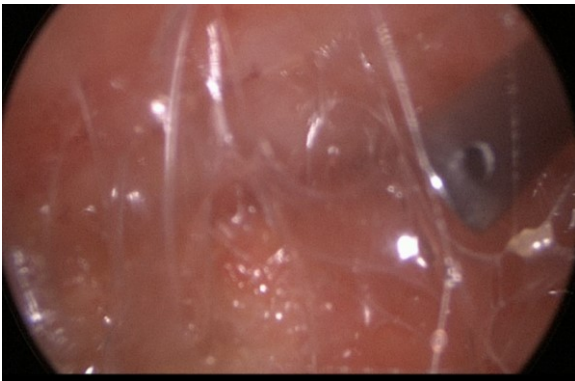


Рисунок 3. Вид полости серомы с установленным дополнительным 5 мм троакаром

Figure 3. View of the seroma cavity with an additional 5 mm trocar installed

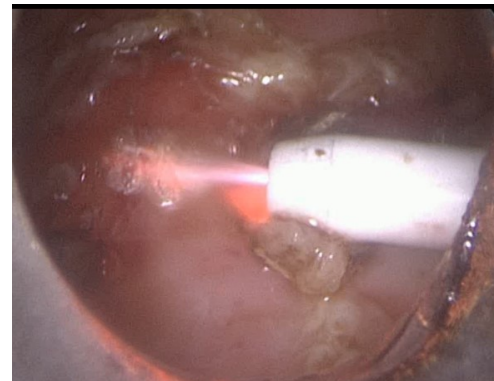


Рисунок 4. Процесс абляции стенок серомы аргоноплазменным коагулятором

Figure 4. The process of ablation of seroma walls with argon plasma coagulator

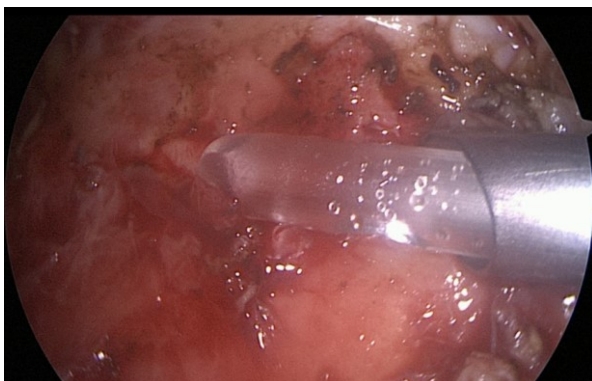


Рисунок 5. Установка дренажа через 5 мм троакар

Figure 5. Installation of drainage through a 5 mm trocar

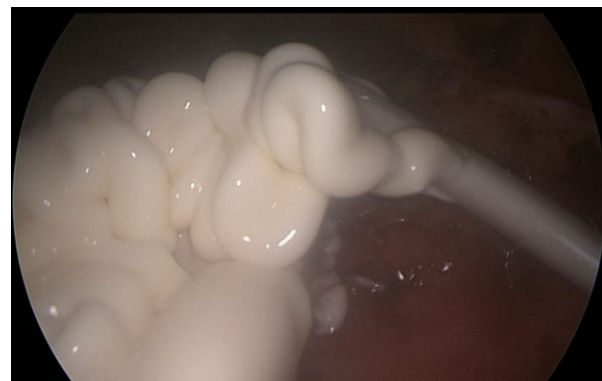

Рисунок 6. Апликация метилурациловой мази в полость серомы

Figure 6. Application of methyluracil ointment into the seroma cavity

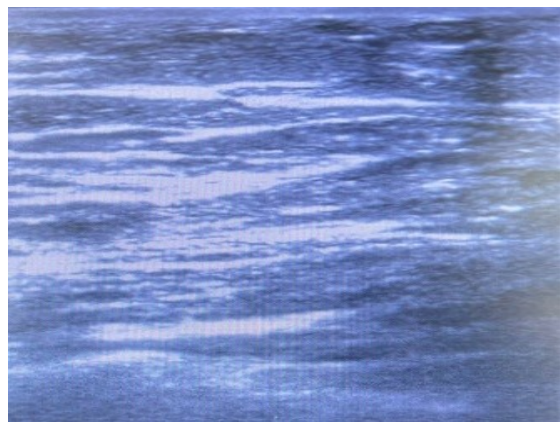


Рисунок 7. УЗИ мягких тканей передней брюшной стенки через 1 месяц после операции. Жидкостные скопления не определяются
Figure 7. Ultrasound of the soft tissues of the anterior abdominal wall 1 month after surgery. Fluid accumulations are not detected

ОБСУЖДЕНИЕ

Результат лечения можно интерпретировать как успешное применение миниинвазивных технологий для лечения хронических подкожных сером. В сравнении с существующими способами хирургических пособий, которые включают широкое иссечение капсулы или выстилки серомы через большие разрезы, эндоскопическое вмешательство значительно уменьшает операционную травму, болевой синдром, и, как следствие, дозировку и длительность применения нестероидных противовоспалительных препаратов (НПВС) в послеоперационном периоде. К сожалению, данных о подобных подходах в литературе встречается крайне мало, в связи с чем эн-

доскопический способ лечения сером может послужить основой для дальнейших исследований в этой области.

ЗАКЛЮЧЕНИЕ

Проблема лечения послеоперационных сером является актуальной для каждого практикующего хирурга. В большинстве случаев достаточно пункционного лечения для эвакуации содержимого и облитерации полости серомы. Однако хронические серомы с сформировавшимися стенками являются показанием для хирургической коррекции области первичной операции. В случае вмешательств, выполненных по эстетическим показаниям, проблемой является выбор способа оперативного доступа для коррекции серомы. Нами успешно опробован эндоскопический способ лечения послеоперационной серомы с абляцией полости аргоноплазменной коагуляцией. При таком подходе минимизируется операционная травма (нет больших разрезов), ускоряется срок восстановления (пребывание в палате 1 сутки), сохраняется эстетика ПБС (установка троакаров через рубец после первичной операции), снижена дозировка и длительность приёма НПВС в послеоперационном периоде. Таким образом, эндоскопическое лечение хронических сером может стать новым словом в решении этой частой проблемы и требует дальнейшей практики для полноценной оценки эффективного предложенного метода.

Литература [References]

- 1 Корнеев К. В. Современные направления профилактики лимфореи у больных раком молочной железы после радикальных мастэктомий (обзор литературы). *Вестник РНЦРР*. 2012;12. Korneev K. V. Current trends in the prevention of lymphorrhea in breast cancer patients after radical mastectomies (literature review). *Vestnik RNTSRR*. 2012;12. (In Russ.)
- 2 Деговцов Е.Н., Колядко П.В. Диагностика и лечение серомы после герниопластики передней брюшной стенки с использованием сетчатого импланта. *Хирургия. Журнал им. Н.И. Пирогова*. 2018;1:99-102. Degovtsov EN, Kolyadko PV. Diagnosis and treatment of seroma after anterior abdominal wall hernia repair by using of mesh implant. *Pirogov Russian Journal of Surgery*. 2018;1:99-102. (In Russ.) <https://doi.org/10.17116/hirurgia2018199-102>
- 3 Xie, Hu., Chen, B., Shen, J. et al. Risk factors and clinical impact of seroma formation following laparoscopic inguinal hernia repair: a retrospective study. *BMC Surg*. 2024;24:274. <https://doi.org/10.1186/s12893-024-02574-1>
- 4 Кузнецов А.В., Шестаков В.В., Алексеев Б.В. Ведение пациентов с серомами после грыжесечений в раннем послеоперационном периоде. *Acta Biomedica Scientifica*. 2011;1-2. Kuznetsov A.V., Shestakov V.V., Alekseev B.V. Management of patients with seromas after herniation in the early postoperative period. *Acta Biomedica Scientifica*. 2011;1-2. (In Russ.)
- 5 Патент РФ на изобретение № RU 2 697 196 C1, 2019г. Кчибеков Э.А. с соавт. Способ лечения сером в послеоперационном периоде у больных с вентральными грыжами. Patent for Invention No. RU 2 697 196 C1, 2019. Kchibekov E.A. et al. A method of treating seromas in the postoperative period in patients with ventral hernias (In Russ.) URL: https://new.fips.ru/registers-doc-view/fips_servlet?DB=RUPAT&DocNumber=0002697058&TypeFile=html
- 6 Stanczyk, M., Grala, B., Zwierowicz, T. et al. Surgical resection for persistent seroma, following modified radical mastectomy. *World J Surg Onc*. 2007;5:104. <https://doi.org/10.1186/1477-7819-5-104>
- 7 Kato S, Sakai T, Kusano M, Koezuka S, Otsuka H, Azuma Y, Kurose Y, Tochigi N, Iyoda A. Resection of a rapidly growing chest wall cyst: a case report. *Gen Thorac Cardiovasc Surg Cases*. 2023 Nov 16;2(1):97. PMID: 39516969; PMCID: PMC11533449. <https://doi.org/10.1186/s44215-023-00121-7>
- 8 Ardehali B, Fiorentino F. A Meta-Analysis of the Effects of Abdominoplasty Modifications on the Incidence of Postoperative Seroma. *Aesthet Surg J*. 2017 Oct 16;37(10):1136-1143. PMID: 28482000; <https://doi.org/10.1093/asj/sjx051>
- 9 Nanouk van der Sluis N, van Dongen JA, Caris FLS, Wehrens KME, Carrara M, van der Lei B. Does Scarpa's Fascia Preservation in Abdominoplasty Reduce Seroma? A Systematic Review. *Aesthet Surg J*. 2023 Jun 14;43(7):NP502-NP512. PMID: 36747469; PMCID: PMC10264224; <https://doi.org/10.1093/asj/sjad024>

Авторская справка**Бусырев Юрий Борисович**

Главный врач, хирург, онколог, ООО «Новая мировая хирургия».

ORCID 0000-0002-5475-4284; Yubusyrev@yandex.ru

Вклад автора: получение, анализ и интерпретация данных.

Карпов Николай Владимирович

Заместитель главного врача, врач-хирург, флеболог, ООО «Новая мировая хирургия».

ORCID 0000-0002-7560-0524; keins3@yandex.ru

Вклад автора: получение, анализ и интерпретация данных.

Уварова Елена Олеговна

Канд. мед. наук, врач пластический хирург, ООО «Новая мировая хирургия».

dr.eleuvarova@gmail.com

Вклад автора: анализ литературных источников по теме исследования, интерпретация данных.

Гадлевский Глеб Сергеевич

Ассистент кафедры общей хирургии Института клинической медицины, Первый МГМУ имени И.М. Сеченова Минздрава России (Сеченовский Университет).

ORCID 0000-0003-0547-2085; Gadlevskiy@yandex.ru

Вклад автора: получение, анализ и интерпретация данных.

Author's reference**Yuriy B. Busyrev**

Chief Physician, Surgeon, Oncologist, New World Surgery LLC.

ORCID 0000-0002-5475-4284; Yubusyrev@yandex.ru

Author's contribution: data acquisition, analysis, and interpretation.

Nikolay V. Karpov

Deputy Chief Physician, Surgeon, Phlebologist, New World Surgery LLC.

ORCID 0000-0002-7560-0524; keins3@yandex.ru

Author's contribution: data acquisition, analysis, and interpretation.

Elena O. Uvarova

Cand. Sci. (Med.), Plastic Surgeon, New World Surgery LLC.

dr.eleuvarova@gmail.com

Author's contribution: literature review, data interpretation.

Gleb S. Gadlevskiy

Assistant Professor, Department of General Surgery, Institute of Clinical Medicine, I.M. Sechenov First Moscow State Medical University, Ministry of Healthcare of the Russian Federation (Sechenov University).

ORCID 0000-0003-0547-2085; Gadlevskiy@yandex.ru

Author contributions: data acquisition, analysis, and interpretation.